




RS Global
Journals

Scholarly Publisher
RS Global Sp. z O.O.
ISNI: 0000 0004 8495 2390

Dolna 17, Warsaw, Poland 00-773
Tel: +48 226 0 227 03
Email: editorial_office@rsglobal.pl

JOURNAL	Science Review
p-ISSN	2544-9346
e-ISSN	2544-9443
PUBLISHER	RS Global Sp. z O.O., Poland
ARTICLE TITLE	ВИКОРИСТАННЯ МУЛЬТИМОДАЛЬНОГО ПІДХОДУ ПІД ЧАС РЕКОНСТРУКЦІЇ ВОГНЕПАЛЬНИХ ДЕФЕКТІВ НИЖНІХ КІНЦІВОК (КЛІНІЧНИЙ ВИПАДОК)
AUTHOR(S)	I. П. Хоменко, К. В. Гуменюк, С. О. Король, Є. В. Цема, Р. М. Михайлузов, С. В. Тертишний, О. М. Попова I. P. Khomenko, K. V. Gumenuk, S. O. Korol, Ye. V. Tsema, R. N. Mikhaylusov, S. V. Tertyshnyi, O. M. Popova. (2020)
ARTICLE INFO	Multimodal Approach in the Reconstruction of Firing Defects of the Lower Limbs (Clinical Case). Science Review. 7(34). doi: 10.31435/rsglobal_sr/31102020/7220
DOI	https://doi.org/10.31435/rsglobal_sr/31102020/7220
RECEIVED	12 August 2020
ACCEPTED	02 October 2020
PUBLISHED	08 October 2020
LICENSE	 This work is licensed under a Creative Commons Attribution 4.0 International License .

© The author(s) 2020. This publication is an open access article.

ВИКОРИСТАННЯ МУЛЬТИМОДАЛЬНОГО ПІДХОДУ ПІД ЧАС РЕКОНСТРУКЦІЇ ВОГНЕПАЛЬНИХ ДЕФЕКТІВ НИЖНІХ КІНЦІВОК (КЛІНІЧНИЙ ВИПАДОК)

І. П. Хоменко, Національний військово-медичний клінічний центр Міністерства оборони України, Київ, Україна, ORCID ID: <https://orcid.org/0000-0002-8199-5083>

К. В. Гуменюк, Національний військово-медичний клінічний центр Міністерства оборони України, Київ, Україна

С. О. Король, Національний військово-медичний клінічний центр Міністерства оборони України, Київ, Україна, ORCID ID: <https://orcid.org/0000-0002-1036-0355>,

Є. В. Цема, Національний військово-медичний клінічний центр Міністерства оборони України, Національний медичний університет імені О. О. Богомольця, Київ, Україна, ORCID ID: <https://orcid.org/0000-0002-1178-7529>

Р. М. Михайлуков, Харківська медична академія післядипломної освіти, Харків, Україна, ORCID ID: <https://orcid.org/0000-0001-5869-7013>

С. В. Тертишний, Військово-медичний клінічний центр Південного регіону Міністерства оборони України, Одеса Україна, ORCID ID: <https://orcid.org/0000-0002-4949-5409>

О. М. Попова, Військово-медичний клінічний центр Східного регіону Міністерства оборони України, Дніпро, Україна, ORCID ID: <https://orcid.org/0000-0002-3941-3609>

DOI: https://doi.org/10.31435/rsglobal_sr/31102020/7220

ARTICLE INFO

Received 12 August 2020

Accepted 02 October 2020

Published 08 October 2020

KEYWORDS

Keystone technique,
multimodal algorithm,
soft tissue defect
reconstruction.

ABSTRACT

According connection with the global trends, manifested by an increase in the number of illegal firearms, an increase in social, political, ethnic, racial and religious conflicts, accompanied by the use of firearms, the problem of treating gunshot wounds is becoming increasingly important. It is especially acute during local and widespread hostilities, during peacekeeping missions, anti-terrorist operations, in cases of massive gunshot wounds.

The aim of the work is to improve the surgical tactics in the reconstruction of severe wounded with soft tissue gunshot defects due to the multimodal scheme. Improvement of dynamic audio and thermal imaging diagnostics of the damaged anatomical area, analysis and modeling of the shape and direction of movement of the donor flap. A clinical case of closure of a bullet-through bullet wound of the left thigh (03.25.19 year) with a gunshot multi-fragment fracture of the left femoral pigtail in the middle third, damage to the superficial femoral vein and marginal damage to the superficial femoral artery was demonstrated.

In the preoperative period, the first stage was dynamic digital thermography of the surface of wounds and surrounding soft tissues, which allowed thermal imaging to assess the state of damaged structures, to identify areas of preservation of blood supply. The second stage was the audio control of the identified areas of the "supply" - perforating vessels with a comparison of the blood flow velocity. The results obtained formed the basis for modeling the donor zone and monitoring its movement. The described clinical case of soft tissue defect closure consisted of three stages:

The first stage - preparatory (diagnostics and cleaning) - (9 days of inpatient treatment) - repeated surgical treatment of wounds using low-frequency ultrasound (cavitation of the wound surface), controlled negative pressure (in a pulsed mode - 125 mm Hg), the imposition of secondary early sutures, due to which the wound area decreased by 35% compared to the wound area at the time of admission to the VICC of the Southern region.

The second stage - the final (reconstructive) - (12 days after the injury) - plastic reconstruction of the defect of the posterior surface of the middle third of the left thigh by moving a ball-and-socket flap from the outer surface of the thigh using the Keystone technique.

Conclusions: A multimodal algorithm with dynamic control of changes in the perfusion of the defect zone and surrounding structures is at the heart of the successful reconstruction of a gunshot defect in the soft tissues of the lower extremities, which reduces the treatment time by 1.5 times.

Citation: I. P. Khomenko, K. V. Gumenuk, S. O. Korol, Ye. V. Tsema, R. N. Mikhaylusov, S. V. Tertyshnyi, O. M. Popova. (2020) Multimodal Approach in the Reconstruction of Firing Defects of the Lower Limbs (Clinical Case). *Science Review*. 7(34). doi: 10.31435/rsglobal_sr/31102020/7220

Copyright: © 2020 I. P. Khomenko, K. V. Gumenuk, S. O. Korol, Ye. V. Tsema, R. N. Mikhaylusov, S. V. Tertyshnyi, O. M. Popova. This is an open-access article distributed under the terms of the **Creative Commons Attribution License (CC BY)**. The use, distribution or reproduction in other forums is permitted, provided the original author(s) or licensor are credited and that the original publication in this journal is cited, in accordance with accepted academic practice. No use, distribution or reproduction is permitted which does not comply with these terms.

Актуальність. У зв'язку зі світовими тенденціями, що проявляються збільшенням кількості нелегальної вогнепальної зброї [1], почастищенням соціальних, політичних, етнічних, расових і релігійних конфліктів [2], що супроводжуються застосуванням вогнепальної зброї, проблема лікування вогнепальних поранень набуває все більшої актуальності [3, 4, 5]. Особливо гостро вона постає під час локальних і поширених військових дій, виконанні миротворчих місій, антитерористичних операцій, у випадках масового отримання вогнепальних поранень [6].

У загальній структурі сучасної бойової хірургічної травми, вогнепальні ушкодження м'яких тканин спостерігаються в 64,9 – 68,2%. Аналіз джерел наукової інформації при проведенні АТО/ООС показав, що в структурі санітарних втрат хірургічного профілю поранені з ушкодженнями кінцівок становлять 56,7% – 62,6%. Вогнепальні поранення кінцівок і тулуба, що супроводжується утворенням дефектів м'яких тканин становить 12-18% санітарних втрат хірургічного профілю. Тому питання лікування цих пацієнтів залишається однією з найважливіших проблем сучасної військової хірургії. Їх вирішення дозволить скоротити терміни лікування, покращити функціональні результати, пришвидшити строки повернення у стрій, зменшити процент інвалідизації.

Мета роботи полягає у поліпшенні хірургічної тактики під час реконструкції у тяжких поранених з вогнепальним дефектами м'яких тканин за рахунок мультимодальної схеми. Вдосконалення динамічної аудіо- та тепловізійної діагностики пошкодженої анатомічної ділянки, аналіз та моделювання форми й напрямку пересування донорського клаптя. Наведено клінічний випадок закриття вогнепального кульового наскрізного поранення лівого стегна (25.03.19 р.) з вогнепальним багатоуламковим переломом лівої стегнової кістки в середній третині, пошкодженням поверхневої стегнової вени та крайовим пошкодженням поверхневої стегнової артерії.

У передопераційному періоді першим етапом здійснювалась динамічна цифрова термографії поверхні ран та оточуючих м'яких тканин, яка дозволяла тепловізійно оцінити стан пошкоджених структур, ідентифікувати зони збереження кровопостачання. Другим етапом проводився аудіоконтроль ідентифікованих ділянок «живлення» – перфорантних судин з порівнянням швидкості кровотоку. Отримані результати лягали в основу моделювання донорської зони та контролю за її переміщенням. Описаний клінічний випадок закриття дефекту м'яких тканин складав два етапи :

Перший етап – підготовчий (діагностики і очищення) – 9 діб стаціонарного лікування – повторні хірургічні обробки ран з використанням низькочастотного ультразвуку (кавітації поверхні рани), керованого негативного тиску (в імпульсному режимі – 125 мм рт.ст.), накладанням вторинних ранніх швів, за рахунок якого площа рани зменшилась на 35% в порівнянні з площею рани на момент надходження до ВМКЦ Південного регіону.

Другий етап (заключний – реконструктивний – з 9 доби стаціонарного лікування (з 12 доби після поранення) – пластика та реконструкція дефекту задньої поверхні середньої третини лівого стегна: переміщення повношарового клаптя із зовнішньої поверхні стегна за методикою Keystone.

Клінічне спостереження.

Хворий І. 24 р. надійшов до відділення хірургічної інфекції ВМКЦ Південного регіону зі скаргами: на сильний біль в лівій нижній кінцівці, набряк лівого стегна, наявність післяопераційних ран в ділянці лівого стегна, загальну слабкість, запаморочення під час пересування на милицях.

Зі слів пораненого та даних об'єктивного огляду, а також згідно медичної документації відомо, що 25.03.19 р. о 01.30 в результаті обстрілу поблизу н.п зони ООС отримав вогнепальне

кульове поранення лівого стегна . В момент поранення перебував в індивідуальних засобах захисту. Перша медична допомога була надана на місці поранення (фельдшером військової частини – накладання гемостатичного турнікету Combat Application Tourniquet, іммобілізація лівої нижньої кінцівки шинами Крамера, введення НПЗЗ та цефтріаксону). Перша лікарська допомога надавалася в ВМГ (II етап медичної евакуації) зони відповідальності, де було виконано ПХО вогнепальних ран лівого стегна, фіксація перелому стрижневим АЗФ. Для подальшого лікування після стабілізації загального стану пораненого авіатранспортом евакуйований до ВМКЦ Північного регіону, де був оглянутий судинним хірургом, неврологом. 26.03.19 р. була виконана повторна операція: повторна хірургічна обробка ран лівого стегна, ревізія судинно-нервового пучка, корекція АЗФ.

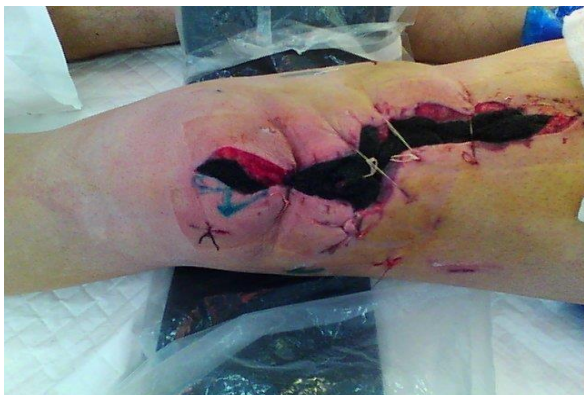На момент надходження пораненого в відділення хірургічної інфекції **об’єктивно:** загальний стан пораненого стабільний, важкий. Свідомість ясна, вітальні функції не порушені. Контури лівого стегна деформовані за рахунок інтерстиційного набряку м’яких тканин та зміщення уламків стегнової кістки. Шкіра лівої нижньої кінцівки суха, тепла на дотик, тонус та тургор м’яких тканин підвищений (за рахунок інфільтрації). При порівнянні окружностей лівого та правого стегна (верхня третина лівого стегна +6 см, середня третина +4 см, нижня третина +3 см). По зовнішній поверхні лівого стегна розташований АЗФ. По передній поверхні верхньої третини лівого стегна розташована рана овальної форми 6,0*3,0*8,0 см дно рани представлено м’язами червоного кольору, під час подразнення пінцетом м’язові волокна повільно скорочуються, кровоточивості не спостерігається, оточуюча підшкірна жирова клітковина біло – жовтого кольору, шкірні покриви по краю рани інфільтровані, синьо-багряного кольору. В середній третині лівого стегна розташована рана 5,0*2,0*12,0 см, дно рани представлено м’язами ярко червоного кольору, при подразненні пінцетом, м’язові волокна повільно скорочуються, кровоточивості не спостерігається, оточуюча підшкірна жирова клітковина біло-жовтого кольору, край рани інфільтрований, синьо-багряного кольору. По задній поверхні лівого стегна в середній та нижній третинах розташована рана 18,0*15,0*10,0 см. В глибині рани простежується неоднорідність м’язових волокон – ділянки багряного кольору межуються з ділянками темно – червоного кольору, під час подразнення пінцетом м’язові волокна не скорочуються, кровоточивості не спостерігається, оточуюча підшкірна жирова клітковина темно – жовтого кольору, край рани інфільтрований, синьо-багряного кольору. (Див. Мал. 1.1) Активні рухи в кульшовому та колінному суглобах лівої нижньої кінцівки неможливі за рахунок сильного больового синдрому в зоні ран, стрижнів АЗФ. Активні та пасивні рухи в гомілковостопному суглобі обмежені та різко болючі. Осьове навантаження на ліву нижню кінцівку відсутнє. Пересувається на милицях без осьового навантаження. Пульсація на тильній артерії стопи та на латеральній підшововій артерії збережена. Чутливість в пальцях лівої стопи знижена за результатами холодової, тактильної, вібраційної проб, в порівнянні з пальцями правої стопи. Клінічний діагноз при госпіталізації: Вогнепальне кульове наскрізне поранення лівого стегна . Вогнепальний багатоуламковий переломом стегнової кістки зі зміщенням уламків, крайовим пошкодженням поверхневої стегнової артерії та поверхневої стегнової вени. Стан після операції (25.03.19 р.) ПХО ран лівого стегна, фіксації перелому лівої стегнової кістки стрижневим АЗФ, перев’язки поверхневої стегнової вени та ушивання часткового крайового пошкодження поверхневої стегнової артерії. Посттравматична компресійно-ішемічна невропатія малогомілкового нерву в нижній третині зліва, часткове пошкодження великогомілкового нерву. Анемія легкого ступеня. Проведене мікробіологічне дослідження ранового ексудату (29.03.19 р.): виділено St. Aureus, P. Mirabil, S. Albicans. На підставі скарг пораненого, клінічної картини, результатів обстеження прийнято рішення про надання хворому антибактеріальної терапії з урахуванням результатів антибіотикограми, нейротропної та антианемічної терапії. Паралельно ведення рани за принципами асептики та антисептики з контролем репаративних процесів в рані.

В ході передопераційного моніторингу відбувалась динамічна тепловізійна діагностика в поєднанні з аудіодоплером. Завдяки такому обстеженню встановлено :

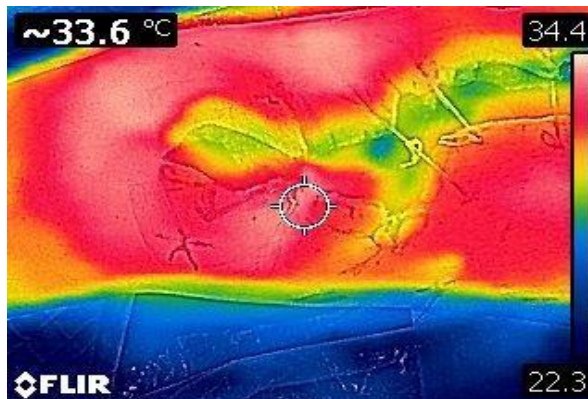
1. Теплі зони – з ключами «живлення» перфорантними судинами. Другою методикою підтвердження термографічних даних став аудіодоплер, який не тільки підтвердив розташування перфорантних судин , а й допоміг порівняти швидкісні параметри кровотоку.

2. Термостабільну зону (з показниками 31,0°C та вище) – ділянка звідки відбувається відновлення пошкоджених структур (ріст грануляцій).

3. Холодна зона (з показниками 28,5°C та нижче) – обсяг та зона тканин, які треба бути видалити. Результати отриманих даних стали основою майбутньої хірургічної тактики та планом в формуванні площі, вигляду та напрямку переміщення донорського клаптя. (Див. Мал. 1.2)



Мал. 1.1. Зовнішній вигляд рани на момент надходження.



Мал. 1.2. Термографічна картина на момент надходження.

В зв'язку з отриманими показниками ЗАК, біохімічним аналізом крові, коагулограммою, РГ лівої стегнової кістки в 2-х проекціях, результатами тепловізійного та аудіо спостереження прийнято рішення про оперативне втручання через 4 дні після надходження, та 7 днів після отримання поранення.

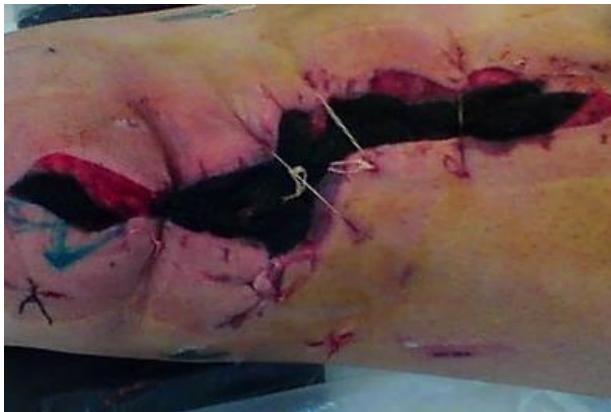Виконано: ПХО ран лівого стегна. Ультразвукова кавітація ранових поверхонь. Відкрита репозиція перелому лівої стегнової кістки. Корекція стрижевого АЗФ.

Встановлення системи NPWT (negative pressure wound therapy) Heaco 32 NP з показниками – 125 мм рт. ст. (імпульсний режим). За 5 діб спостереження: об'єм лівого стегна зменшився на 70% (за рахунок зменшення інтерстиційного набряку), площа дефекту зменшилась на 50% в порівнянні з такою у день надходження у відділення хірургічної інфекції ВМКЦ Південного регіону (за рахунок механотрансдукції країв рани та росту грануляційної тканини), збільшилась термографічна зона навколо рани, зникла холодна зона. В наслідок отриманих результатів стало можливим виконати реконструкцію пошкодженої анатомічної ділянки повношаровим клаптем за методикою Keystone.

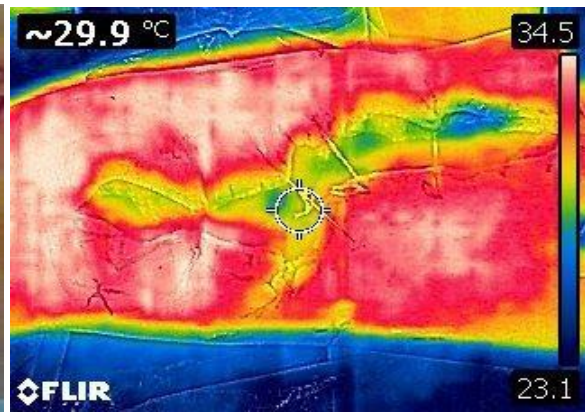
Попередньо на 9 добу знаходження в клініці (12 доба після поранення), ми повторно виконали динамічну цифрову термографію перед – та інтраопераційно (Див. Мал. 2.1 та Мал. 2.2.), доповнили обстеження ручним аудіо-доплером далі, виконали ПХО ран, УЗ кавітацію поверхні ран з метою видалення «залишків» некротичних мас та приведення рани в асептичні умови, в подальшому наклали вторинні ранні шви. Фінальним етапом запланованого оперативного втручання стало накладання вторинних ранніх швів в верхній та нижній третині рани по задній поверхні лівого стегна, закриття середньої третини рани задньої поверхні лівого стегна повношаровим клаптем з зовнішньої поверхні за методикою по Keystone. Клапоть був вибраний за рахунок ідентифікованих 2-х ключів над якими була ідентифікована температура +31,5°C та 32°C, а швидкість кровотоку на 30% більше ніж в інших «ключачах».

На наступний день – першу добу після наступного оперативного втручання під час ДЦТ та аудіодослідження показники: над «ключачами» 32,5°C, швидкість кровотоку 4 см на с (Див. Мал. 3.1 та Мал. 3.2).

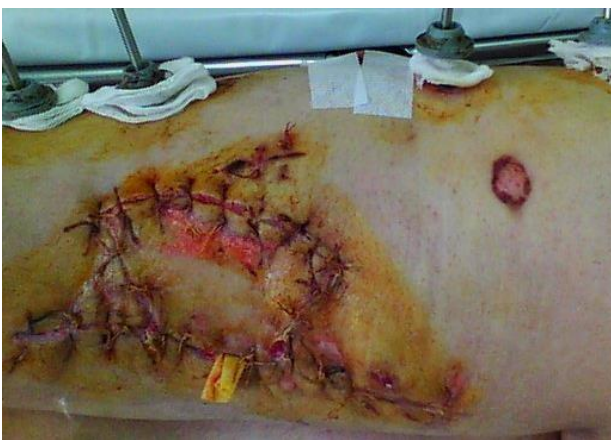На 21 день лікування в ВМКЦ Південного регіону та 24 день після поранення по задній поверхні лівого стегна визначається післяопераційна рана, яка загоюється без ознак запалення, шви спроможні, в центрі визначається інфільтрація 2,5x1,5 см, з наявністю ексудату проміж швами, сіро-жовтого кольору без запаху. Рани по передній поверхні лівого стегна загоюються без ознак запалення шви спроможні (фаза епітелізації).



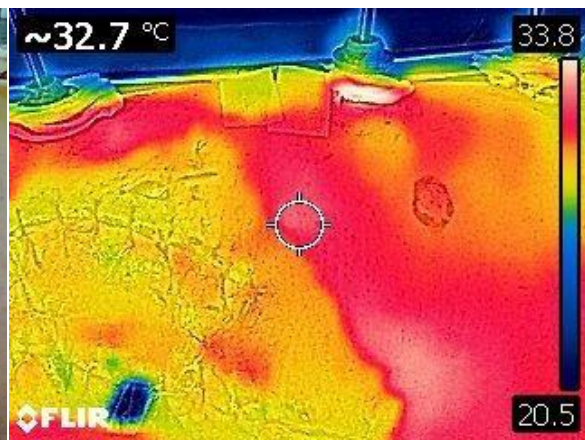
Мал. 2.1. Зовнішній вигляд рани перед реконструкцією



Мал. 2.2. Термографічна картина перед реконструкцією



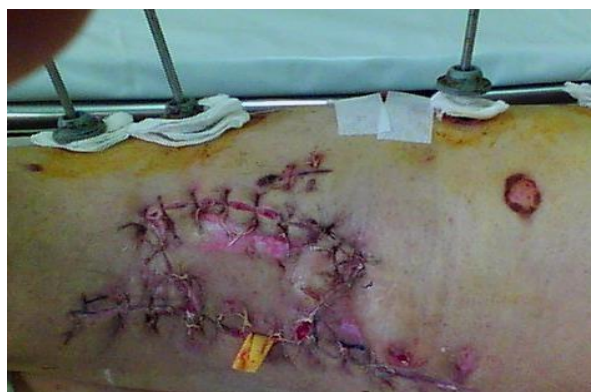Мал. 3.1. Зовнішній вигляд рани через добу після операції



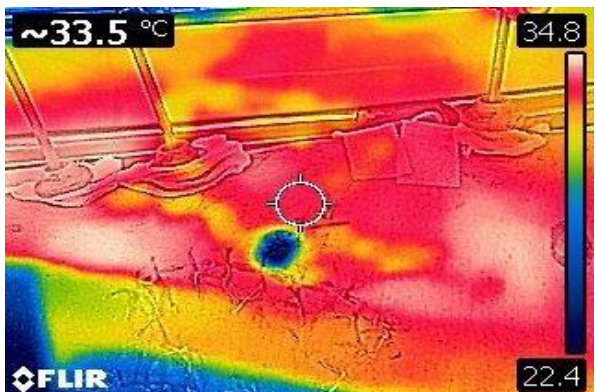
Мал. 3.2. Термографічна картина через добу після операції

Проведена повторна ДЦТ, яка показала зниження температури над ділянкою інфільтрації до 30,5°C (термонестабільна зона). (Див. Мал. 4.1. та Мал. 4.2.)

Для прискорення репаративних процесів в рані було прийнято рішення про ПХО, УЗ кавітацію ранової поверхні та постановку системи керованого негативного тиску (імпульсний режим, показник – 125 мм.рт.ст.) після чого при наступному тепловізійному обстеженні отримано +32,7°C над ділянкою ураження.



Мал. 4.1. Зовнішній вигляд рани на 24 добу після поранення



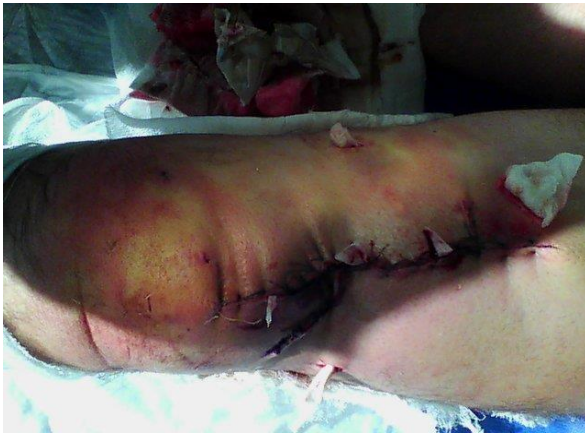Мал. 4.2. Термографічна картина на 24 добу після поранення

В подальшому хворому в відділенні травматології проведена ПХО, відкрита репозиція перелому лівого стегнової кістки з перемонтаж стрижневого АЗФ. Дана хірургічна тактика

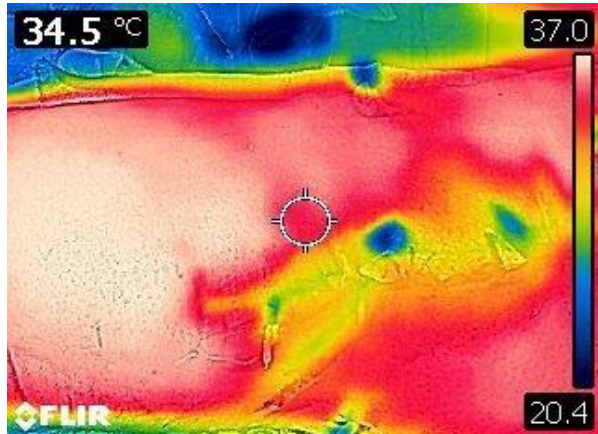
сприяла прискоренню консолідації кісткових відламках стегнової кістки та організації післяопераційного рубця.

Через 88-м діб стаціонарного лікування та 91-ий день після отримання поранення: шкіра лівої нижньої кінцівки суха, тепла на дотик, тонус та тургор м'яких тканин збережений, волосяний покрив збережений, чутливість знижена по тильній поверхні лівої стопи та н/3 лівої гомілки. Ліве стегно по латеральній поверхні фіксоване апаратом зовнішньої фіксації. Післяопераційні рубці нормотрофічні, міцні, без ознак запалення. По задній поверхні стегна в середній третині дефект – округлої форми 0,5x0,5 см, краї щільні синюшного кольору. З просвіту виділяється екссудату жовто-рожевого кольору без запаху.

Мікробіологічний контроль – без мікрофлори. (Див. Мал. 5.1 та Мал. 5.2)



Мал. 5.1. Зовнішній вигляд рани на 91 добу після поранення



Мал. 5.2. Термографічна картина на 91 добу після поранення

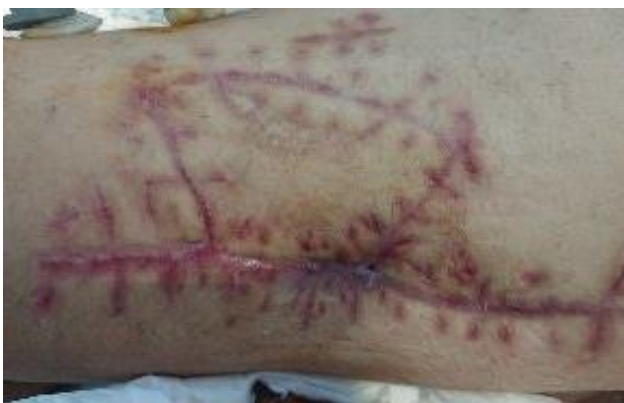Поранений повторно консультований начальником відділення травматології в результаті проведена наступна операція: висічення норицевого ходу, некрсеквестректомія. Відкрита репозиція перелому лівого стегнової кістки.

Корекція стрижневого АЗФ.

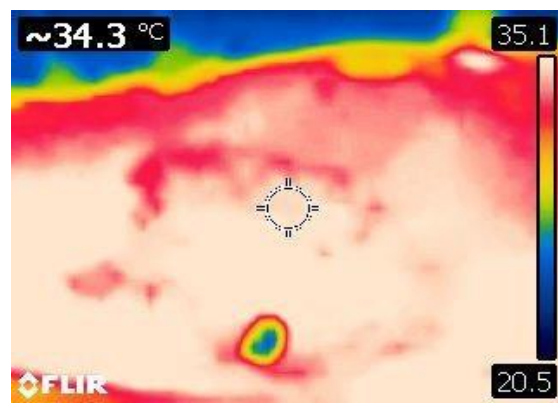
Клінічно було усунуто всі ускладнення вогнепального поранення та бактеріальної інсеминації. Задля покращення репозиції уламків стегнової кістки було проведено корекцію стрижневого АЗФ та додаткова компресія на уламки на 107-му та 114-му дні після отримання поранення.

Виписаний поранений на 124-ий день стаціонарного лікування та 127-ий день після отримання травми. Післяопераційні рани в фазі організації рубця. На контрольній рентгенографії лівого стегна – муфтоподібна «м'яка» кісткова мозоль вздовж діафізу лівої стегнової кістки з ділянками остеопорозу навколо стрижнів в дистальній третині лівого стегна. Розташування уламків задовільне.

Вісь стегнової кістки збережена. (Див. Мал. 6.1 та Мал. 6.2)



Мал. 6.1. Зовнішній вигляд рани на 127 добу після поранення



Мал. 6.2. Термографічна картина на 127 добу після поранення

Висновки. В основі вдалої реконструкції вогнепального дефекту м'яких тканин нижніх кінцівок покладений мультимодальний алгоритм з динамічним контролем змін перфузії зони дефекту та оточуючих структур, що дозволяє скоротити термін лікування в 1,5 рази.

Таким чином нами в клінічному випадку продемонстровано переваги етапного реконструктивного відновлення дефекту вогнепальних ран по методиці Keystone при ускладнених вогнепальних кульових ураженнях нижніх кінцівок з залученням динамічної цифрової термографії в поєднанні з контролем «ключів» живлення за допомогою аудіодеплеру.

Обмежене висічення тканин з зони дефекту дозволяє не тільки зменшити термін лікування, а й підвищити регенеративну спроможність.

REFERENCES

1. Sorokun N.S., Makeeva Y.S. Sostoianye y tendentsyy nezakonnoho oborota oruzhyia, boeprypasov, vzryvchatykh veshchestv y vzryvnykh ustroystv // Vestnyk uralskoho yurydycheskoho ynstytuta mvd Rosyy. – 2020. - №1. – S. 112 – 115. (Russian)
2. Zvarych R. Lokalni konflikty v hlobalnii ekonomitsi // Svit finansiv. – 2020. - №2(63). – S. 88 – 100. DOI: 10.35774/sf2020.02.088 (Ukrainian)
3. Khomenko I.P., Herasymenko O.S., Yenin R.V., Halushka A.M., Kazmirchuk A.P. Osoblyvosti khirurhichnoho likuvannia vohnepalnykh poranen zhyvota // Klinichna khirurhiia. – 2018. - №85(9). – S. 71 – 74. DOI: 10.26779/2522-1396.2018.09.71 (Ukrainian)
4. Zarutskiy Ya.L., Zaporozhan V.M., Bilyi V.Ya., Denysenko V.M., Aslanian S.A. Voiенno-polova khirurhiia: pidruchnyk dlia studentiv likariv-interniv i likariv - slukhachiv zakladiv (fakultetiv) pislidyplomnoi osvity. Odeskyi meduniversitytet. – 2014. – 396 s. (Ukrainian)
5. Khomenko I.P., Herasymenko I.S., Tsema Ye.V., Makarov H.H., Palytsia R.Ya., Ishchenko I.O. Etapnist nadannia khirurhichnoi dopomohy pry poiednanomu torakoabdominalnomu minno-vybukhovomu poranenni z vykorystanniam taktyky damage-kontroliu (klinichne sposterezhennia) // Odeskyi medychnyi zhurnal. – 2017. - №3(161). – S. 5 – 12. (Ukrainian)
6. Konda S.R., Davidovitch R.I., Egol K.A. Open knee joint injuries — an evidencebased approach to management // Bull Hosp Jt Dis. – 2014. – № 1. – P. 61–69.