

# СУЧАСНІ АСПЕКТИ ВИКОНАННЯ МАСТЕКТОМІЇ

О. І. Цівенко<sup>1</sup>, В. В. Макаров<sup>2</sup>, Д. Ю Мельник<sup>2</sup>

Харківський національний університет імені В. Н. Каразіна<sup>1</sup>, Україна

Харківський національний медичний університет<sup>2</sup>, Україна

DOI: [https://doi.org/10.31435/rsglobal\\_ws/30042019/6475](https://doi.org/10.31435/rsglobal_ws/30042019/6475)

## ARTICLE INFO

**Received:** 10 February 2019

**Accepted:** 12 April 2019

**Published:** 30 April 2019

## KEYWORDS

mastectomy,  
zigzag-like access,  
postoperative complications.

## ABSTRACT

We have proposed performing zigzag-like access when performing mastectomy. The use of the proposed access in patients of the main group relative to the comparison group allowed to reduce the retention time of postoperative drainage by 5,96 days, reduce the time of use of parenteral analgesic therapy by 5,33 days, reduce the inconsistency of postoperative wounds by 10,4%, reduce the incidence of gray by 7,6%.

**Citation:** A. I. Tsivenko, V. V. Makarov, D. Yu. Melnik. (2019) Modern Aspects of the Implementation of Mastectomy. *World Science*. 4(44), Vol.2. doi: 10.31435/rsglobal\_ws/30042019/6475

**Copyright:** © 2019 A. I. Tsivenko, V. V. Makarov, D. Yu. Melnik. This is an open-access article distributed under the terms of the **Creative Commons Attribution License (CC BY)**. The use, distribution or reproduction in other forums is permitted, provided the original author(s) or licensor are credited and that the original publication in this journal is cited, in accordance with accepted academic practice. No use, distribution or reproduction is permitted which does not comply with these terms.

Найбільш частим раннім ускладненням хірургічного лікування раку грудної залози (РГЗ) є лімфорей. Причинами її, незалежно від обсягу хірургічного втручання на молочній залозі, є неминучий перетин лімфатичних колекторів, а також пахвова, підключична, підлопаткова лімфаденектомія, та неможливість лігування всіх пересічених лімфатичних судин в зв'язку з відсутністю візуалізації більшості з них. Внаслідок недостатнього прилягання шкірних клапотів до грудної стінки і перетину значного числа лімфатичних судин в рані накопичується серозна і геморагічна рідина. Найчастіше серома локалізується в паховій западині і, дещо рідше, в області широко відсепарованого шкірного клапоту [ 3, 6, 9]. За даними ряду дослідників при ультразвуковому дослідженні рідина в паховій області присутня у 92% пацієнтів, що підлягали дисекції регіонарних лімфатичних вузлів при проведенні органозберігаючих операцій [7].

Найбільш часто використовуються методики лікування лімфорей і сером – пункції, дренажування, введення склерозуючих речовин в «мертву» порожнину, туге бинтування [4, 5, 8].

З метою профілактики лімфорей використовуються також різноманітні методики міопластики. Серед методик міопластики найбільш поширеними є міопластика з поворотом малого грудного м'яза і використанням ділянок найширшого м'яза спини і зубчастого м'язу. Численні літературні джерела відзначають рубцеву деформацію переміщеної ділянки м'язу при міопластичі [ 1, 8]. Особливо це небезпечно в проекції пахової вени, що може призвести до порушення в ній кровотоку з наступним розвитком тромбозу. Міопластика малим грудним м'язом може ліквідувати «вільну» порожнину тільки в проекції пахової ямки. Ділянки найширшого м'яза спини і зубчастого м'язу використовуються при «вільних» порожнинах в нижній латеральній частині операційної рани. Для міопластики «вільних» порожнин використовуються ділянки декількох м'язів, що досить травматично і викликає розвиток значного больового синдрому в післяопераційному періоді [ 8, 9].

Додаткове висічення країв рани при використанні традиційного доступу для ліквідації «вільних» порожнин призводить до додаткового натягу мобілізованої ділянки шкіри на значному протязі, деформації післяопераційного рубця, неспроможності шкірного шва [ 7, 9].

Ми не знайшли літературних даних, що стосуються можливості модифікації доступу, що використовується при мобілізації грудної залози, спрямованого на профілактику розвитку залишкових порожнин та розвитку лімфореї.

**Метою дослідження** було удосконалення хірургічного доступу при виконанні радикальної мастектомії спрямованого на профілактику розвитку залишкових порожнин та розвитку лімфореї.

**Матеріали та методи дослідження.** У роботі представлені результати комплексного лікування 74 хворих з РГЗ за період з 2006 по 2016 роки, що знаходилися на лікуванні у відділенні торакоабдомінальної хірургії ДУ «Інститут загальної та невідкладної хірургії імені В.Т. Зайцева НАМН України» міста Харкова.

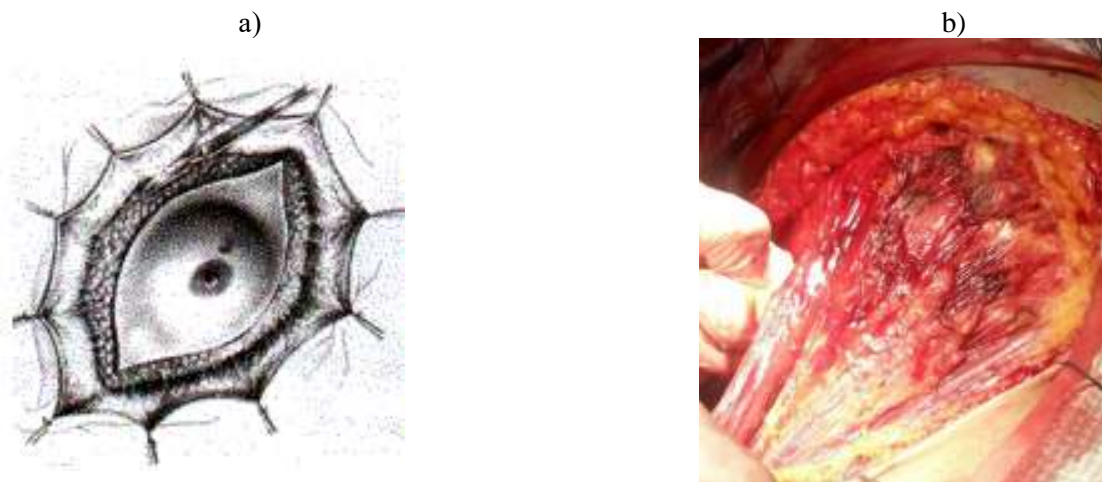Нами було вивчено дані 38 історій хвороб пацієток з РГЗ, з 2006 по 2011 роки, яким були виконані радикальні оперативні втручання на грудній залозі за класичною методикою без, застосування будь-яких додаткових інтраопераційних методів профілактики лімфореї. Операція у даних хворих

завершувалася установкою вакуум-дренажів. Зазначені хворі склали групу порівняння.

Проведено вивчення результатів лікування 36 пацієток, які перебували на лікуванні з 2012 по 2016 роки, при виконанні радикальної мастектомії використовувався запропонований зигзагоподібний доступ. Ці пацієтки склали основну групу.

У всіх хворих була виконана однобічна радикальна мастектомія за Мадденом.

При виконанні мастектомії хворих групи порівняння традиційним був доступ, коли двома напівмісяцевими розрізами розсікаються тканини і мобілізується грудна залоза. Даний доступ дозволяє виконати радикальну операцію з лімфодисекцією (рис. 1).



*Рис. 1. Напівмісяцевий доступ при радикальній мастектомії: а – схема, б – інтраопераційне фото після видалення грудної залози*

Однак, при виборі подібного доступу в пахвовій області залишаються ділянки «вільних» порожнин, наявність яких призводить до розвитку тривалої лімфореї, сером, нагноєння післяопераційної рани. Для профілактики виникнення таких «вільних» порожнин інтраопераційно застосовують різні методики: накладання внутрішніх швів, виконання різних видів міопластики з метою заповнення порожнин, додаткове висічення країв рани.

Методики накладання внутрішніх швів дозволяють зменшити обсяг «вільної порожнини», але повністю не ліквідують її. Можливе виникнення сероми та «затікання» рідини між накладеними швами. При застосуванні даної методики у пацієток відзначається виражений больовий синдром, знижується рухливість грудної клітини в області оперативного втручання, а ряд дослідників відзначає деформацію тканин грудної стінки і післяопераційного рубця при накладанні внутрішніх швів [ 6, 8].

Нами запропоновано зигзагоподібний доступ для виконання радикальної мастектомії. Схема виконання доступу представлена на рисунку 2.

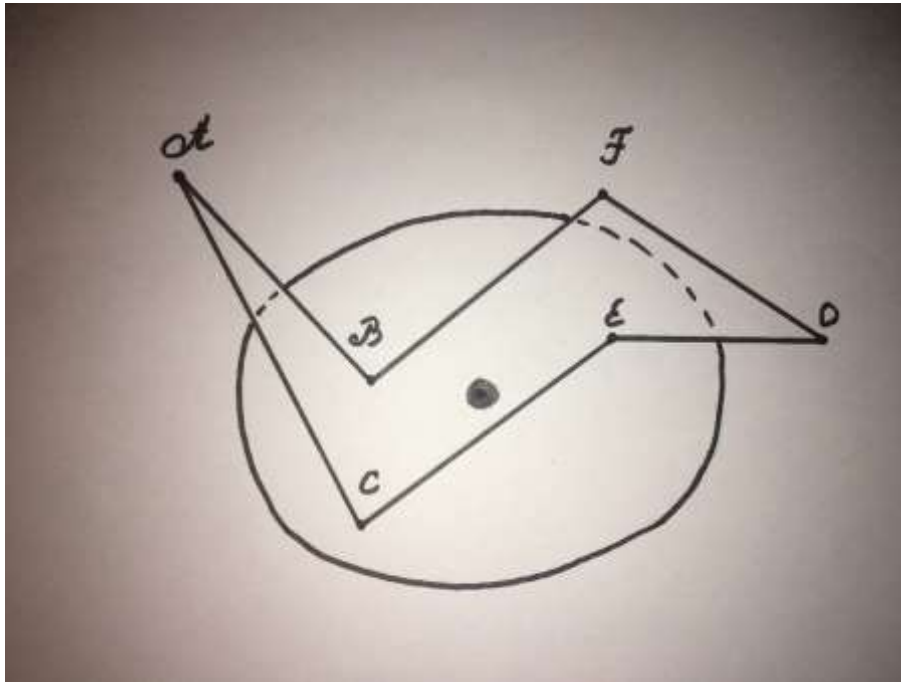


Рис. 2. Схема виконання зигзагоподібного доступу при радикальній мастектомії

Операційний доступ починаємо від задньої пахвової лінії – виконуємо розрізи шкіри в медіальному напрямку донизу АВ і ВС, причому кут САВ повинен бути  $30-45^{\circ}$ . Далі виконуємо навколо залози розрізи в медіальному напрямку і трохи вгору BF і CE. Залишаючи  $1/3$  до медіального краю грудної залози, виконуємо розрізи FO та EO. Важливим моментом є дотримання довжини розрізів співвідносно з розмірами грудної залози. Розрізи АВ, АС, FO, EO приблизно однакові і рівні  $25\%$  від довжини загального розрізу. Розрізи BF і CE складають близько  $50\%$  від всієї довжини розрізу. В подальшому виконують етапи традиційної мастектомії з мобілізацією тканин грудної залози в напрямку від парастернальної до пахвової ділянки.

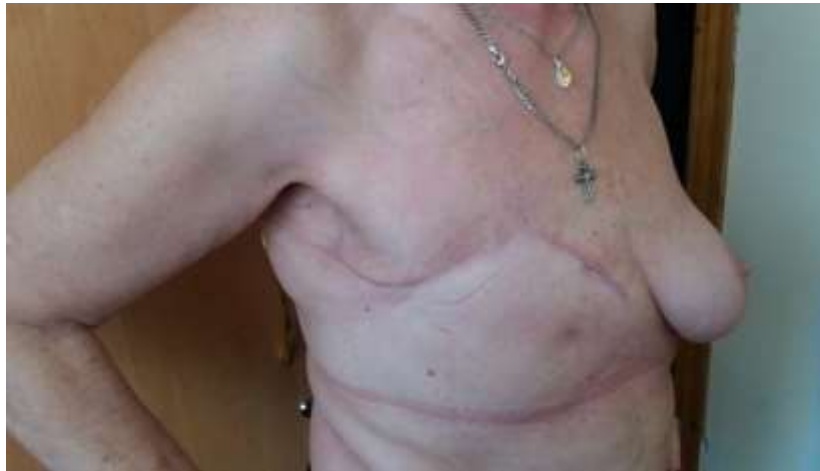Після виконання всіх етапів радикальної мастектомії і дренивання операційного поля виконується ушивання операційної рани.

При виконанні запропонованого доступу ушивання операційної рани починають з накладання вузлових швів ниткою Vicryl № 3 між точками В і С, та потім – F і E. Накладання зазначених швів надає уявлення хірургу про особливості зіставлення країв рани та наявність «вільних» порожнин. Як правило, накладання шва ВС забезпечує гарне зіставлення країв рани і при цьому не допускається наявність «вільних» порожнин в пахвовій області.

Якщо відзначається наявність «вільної» порожнини, то вона усувається шляхом видалення надлишків шкіри і підшкірно-жирової клітковини в проекції розрізів АВ і АС. Проведені висічення ліквідують «вільні» порожнини і не призводять до деформації післяопераційного рубця. Надалі ушивання підшкірно-жирової клітковини і шкіри виконується за стандартними методиками в напрямку з точки А до точки О. При наявності випадків надлишку шкіри і підшкірно-жирової клітковини виконували їх висічення в проекції розрізів FO та EO. Деформації післяопераційного шва в наших спостереженнях не відзначалося.

Слід зазначити, що дана методика виконання зигзагоподібного доступу дозволяє уникати розвитку залишкових порожнин підшкірної клітковини, що обумовлено наявністю «надлишку» тканини в проекції зони операції.

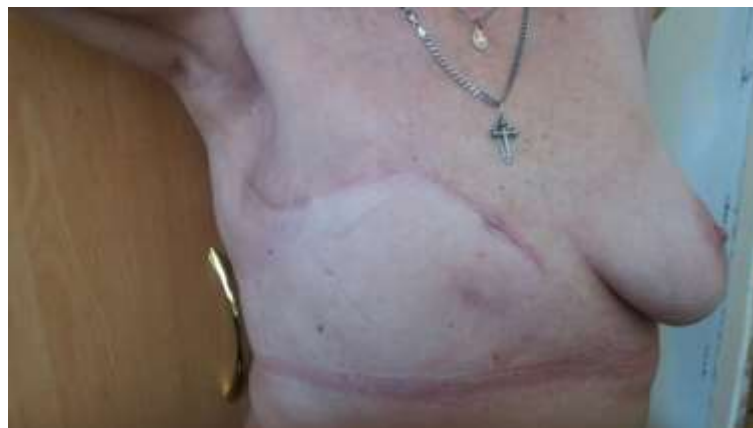У наших спостереженнях при ушиванні шкіри ми віддавали перевагу внутрішньошкірному шву, при виконанні якого використовували нитку Prolene № 3. Шви знімали на 10-12 добу після оперативного втручання. На рисунку 3. представлена пацієнтка Т, 72 років, у якої була виконана правобічна радикальна мастектомія за Мадденом із застосуванням зигзагоподібного доступу.



*Рис. 3. Пацієнтка Т, 72 років, через місяць після правобічної радикальної мастектомії за Мадденом із застосуванням зигзагоподібного доступу*

Як представлено на рисунку 4 у хворих після радикальної мастектомії за Мадденом із застосуванням зигзагоподібного доступу досягається максимально фізіологічним співставлення тканин операційної рани, що сприяє більш швидкій реабілітації та більш швидкому відновленню хворих в післяопераційному періоді. Слід зазначити, що в порівнянні з традиційним доступом, де натяжіння йде вздовж усієї лінії швів, зигзагоподібний доступ забезпечує розподіл натяжіння між швами, тому що максимальне натяжіння тканин відмічається при накладанні вузлів ВС та EF. Це дозволяє зменшити обмеження обсягу рухів в плечовому суглобі за рахунок зменшення сили натяжіння шкіри та підшкірно-жирової клітковини в порівнянні з традиційними методиками ушивання операційної рани.

Рух в плечовому суглобі на стороні проведення радикальної мастектомії за Мадденом із застосуванням зигзагоподібного доступу не обмежений (рис.4).



*Рис. 4. Пацієнтка Т., 72 років, через місяць після правобічної радикальної мастектомії за Мадденом із застосуванням зигзагоподібного доступу.*

Статистична обробка результатів дослідження проводилася за допомогою персонального комп'ютера PC-AT IBM 586 з використанням методу варіаційної статистики, кореляційного аналізу. Використовувалися модифікації пакета програм Statistica 5.0, Stsgrf, Biostat [ 2].

#### **Результати дослідження та їх обговорення.**

У 36 (100 %) пацієнток основної групи використовувався зигзагоподібний доступ при виконанні радикальної мастектомії. У 3 (8, 3%) хворих основної групи додаткове висічення шкіри з підшкірно-жировою клітковиною в проекції розрізів у відрізках АВ та АС з метою запобігання розвитку «вільних» порожнин та забезпечення більш щільного прилягання мобілізованих шкірних лоскутів.

У 2 (5,5 %) пацієнток було виконано додаткове висічення шкіри з підшкірно-жировою клітковиною в проекції розрізів у відрізках ЕО та ФО з метою запобігання деформації післяопераційного рубця.

Клінічними критеріями ефективності хірургічного лікування в післяопераційному періоді у хворих з раком грудної залози вважали: тривалість та об'єм лімфореї, розвиток сером, неспроможність та нагноєння післяопераційної рани, виразність больового синдрому, відновлення функції верхньої кінцівки на боці оперативного втручання.

Всім хворим інтраопераційно були установлені подвійні низько вакуумні дренажі, що дозволяли окрім евакуації рідини з післяопераційної рани відстежувати щодобовий об'єм лімфореї після мастектомії. Вакуумне дренивання у хворих проводилось шляхом інтраопераційного встановлення трубчатих дренажів парастернально та в ділянку пахвової області.

Видалення дренажу у пацієток проводилось при загальному добовому об'ємі лімфореї у вакуумній «гармошці»  $\leq 40$  мл/добу. У пацієток основної групи та групи порівняння виконувалося дренивання післяопераційної рани двома трубчатими дренажами – в парастернальній та аксілярній ділянках.

У всіх випадках на 4-5 добу першим видалявся парастернальний дренаж, що розташовувався вздовж рани. Видалення ж аксілярного дренажу у хворих групи порівняння виконувалося у проміжку з 9-ї по 16-ту доби в залежності від добового обсягу лімфореї, а у хворих основної групи – з 6-ї по 10-ту післяопераційну добу, що свідчить про ефективність застосованих у пацієток основної групи запропонованих додаткових лікувальних засобів.

На ранніх етапах післяопераційного періоду у всіх досліджуваних хворих відзначалися явища продуктивної лімфореї та виразний больовий синдром.

У хворих групи порівняння відзначався мінімальний термін продуктивної лімфореї в продовж 9-ти діб, а максимальний – 16-ти діб. У пацієток основної групи відзначався мінімальний термін продуктивної лімфореї в продовж 6-ти діб, а максимальний – 10-ти діб.

Таким чином, комплекс запропонованих лікувальних засобів в основній групі дозволив знизити мінімальний термін продуктивної лімфореї на три доби, а максимальний – на 6 діб, що свідчить про ефективність засобів інтраопераційної та післяопераційної профілактики несприятливого перебігу лімфореї.

При цьому середній термін утриманням останнього дренажу в основній групі складає 7,9 днів, а в групі порівняння – 13,06 днів. Зниження цього показнику в основній групі на 5,96 днів також відображає значно сприятливіший післяопераційний перебіг у хворих основної групи.

Виразність больового синдрому ми оцінювали за терміном застосування парентеральної анальгетичної терапії. При цьому середній термін застосування парентеральної анальгетичної терапії в основній групі складає 8,9 днів, а в групі порівняння – 14,2 днів. Зниження цього показнику в основній групі на 5,3 днів також відображає значно сприятливіший післяопераційний перебіг у хворих основної групи.

Часткова неспроможність післяопераційної рани спостерігалась у 1 (2,7 %) пацієтки основної групи. Дана хвора страждала ожирінням III ступеню та цукровим діабетом II типу. Довжина дефекту неспроможності була до 5 см, загоїлась вторинним натягом при використанні консервативних засобів.

У 5 (13,1%) пацієток групи порівняння відмічалась часткова неспроможність післяопераційної рани з довжиною дефекту неспроможності в межах від 3,5 см до 8,3 см. У 2 (5,2%) пацієток це ускладнення відзначалося на тлі цукрового діабету II типу та ожиріння II-III ступеню, а у решти трьох (7,9%) хворих була обумовлена підвищеною силою натягання тканин в зоні лінії швів. У однієї (2,6%) пацієтки дефект неспроможності післяопераційної рани загоївся вторинним натягом при використанні консервативних засобів, а у 4 (10,5%) потребував оперативного втручання – висічення країв рани та накладання вторинних швів.

У післяопераційному періоді у хворих основної групи нагноєння післяопераційної рани не відмічалось, тоді як у 3 (7,8 %) пацієток групи порівняння спостерігалось це ускладнення. Пацієткам було проведено лікування хірургічним методом з розтином та дрениванням запальної порожнини.

В обох групах пацієток в терміни від 3-го до 5-го тижня післяопераційного періоду спостерігався розвиток сером в зоні хірургічного втручання: у 2 (5,5%) хворих основної групи та у 5 (13,1 %) хворих групи порівняння. Об'єм сероми післяопераційної зони в основній групі варіював від 10 до 30 мл, що удавалось вилікувати пункційними засобами під ультразвуковою навігацією.

А у пацієток групи порівняння об'єм сероми післяопераційної зони знаходився в межах від 10 до 150 мл. У 2-х (5,2%) пацієток групи порівняння дане ускладнення вдалося

ліквідувати пункційними методами, а у решти 3 (7,9 %) пацієнток лікування сероми відбувалося хірургічним методом – дренажу сероми.

В наших дослідженнях у пацієнток обох груп летальності не спостерігалось.

**Висновки.** Таким чином, у пацієнток основної групи відносно групи порівняння вдалося зменшити термін утримання останнього дренажу на 5,96 діб, зменшити термін застосування парентеральної анальгетичної терапії на 5,3 діб, знизити частоту часткової неспроможності післяопераційної рани на 10,4%, уникнути нагноєння післяопераційної рани, знизити частоту виникнення сером на 7,6%.

Враховуючи всі вищезазначені дані, відмічаємо значно сприятливіший післяопераційний перебіг у хворих основної групи, у яких застосовувався зигзагоподібний доступ при виконанні радикальної мастектомії.

#### ЛІТЕРАТУРА

1. Исмагилов А.Х. Миопластика при радикальной мастэктомии как метод профилактики длительной лимфореи / А.Х. Исмагилов, Р.Ш. Хасанов, Г.И. Шакирова // Сибирский онкологический журнал. - 2008. - № 2. - С. 51-52.
2. Лапач С. Н. Статистические методы в медико-биологических исследованиях с использованием Excel / С. Н. Лапач, А. В. Чубенко, П. Н. Бабич. – Київ: Моріон, 2001. – 408 с.
3. Наказ МОЗ України від 30.06.2015 № 396 «Уніфікований клінічний протокол первинної, вторинної (спеціалізованої), третинної (високоспеціалізованої) медичної допомоги «Рак молочної залози»».
4. Оптимизация резекционных методов хирургического компонента в комплексном лечении рака молочной железы / О. Б. Дружков, Б. К. Дружков, И. Г. Гатауллин, М. О. Дружков. // Медицинский альманах. – 2010. – №3. – С. 59–62.
5. Современные аспекты вакуумного дренирования ран после операций на молочной железе / И. В. Иванов, В. Ф. Семиглазов, П. В. Криворотько, И. К. Селезнёв. // Анналы хирургии. – 2006. – №1. – С. 34–36.
6. Современные аспекты хирургического лечения рака молочной железы / [С. Е. Малыгин, Е. Н. Малыгин, С. Б. Петерсон та ін.]. // Вестник новых медицинских технологий. – 2008. – №2. – С. 167–170.
7. Чиссов В. И. Онкология: клинические рекомендации / В. И. Чиссов, С. Л. Дарьялова. – Москва: ГЭОТАР-Медиа, 2009. – 928 с.
8. Effect of mechanical closure of dead space on seroma formation in modified radical mastectomy / [C. Ozaslan, K. B. Bora, L. Dogan et al.]. // Turkish Journal of Medical Sciences. – 2010. – №5. – P. 751–755.
9. Jangjoo A. Seroma formation after breast cancer surgery: incidence and risk factors / A. Jangjoo, B. M. Mehrabi, M. Aliakbarian. // Tehran University Medical Journal. – 2009. – №5. – P. 368–373.